Aus dem pathologisch-anatomischen Institut Basel.
(Vorsteher: Prof. E. Hedinger.)

Zur Lehre
der
paroxysmalen Tachykardie.

Inaugural-Dissertation
zur
Erlangung der Doktorwürde
der
hohen medizinischen Fakultät der Universität Basel
vorgelegt von

Eugen Ludwig,
prakt. Arzt aus Schiers, Assistent am pathologischen Institut.

Mit 2 Abbildungen im Text.

Wiesbaden.
Verlag von J. F. Bergmann.
1912.

Aus dem pathologisch-anatomischen Institut Basel.
(Vorsteher: Prof. E. Hedinger.)

Zur Lehre
der
paroxysmalen Tachykardie.

Inaugural-Dissertation
zur
Erlangung der Doktorwürde
der
hohen medizinischen Fakultät der Universität Basel
vorgelegt von

Eugen Ludwig,
prakt. Arzt aus Schiers, Assistent am pathologischen Institut.

ACAD.
LUGD.BAT
BIBL.

Mit 2 Abbildungen im Text.

Wiesbaden.
Verlag von J. F. Bergmann.
1912.

Digitized by the Internet Archive
in 2026

https://archive.org/details/IA41546706_0128

So scharf umschrieben sich heute das klinische Bild der paroxysmalen Tachykardie darstellt, so wenig sind bei diesem Leiden bis jetzt einheitliche anatomische Veränderungen nachgewiesen. Die Befunde der Autoren weichen unter sich stark ab. Einzelne der festgestellten Veränderungen sind auch so geringgradig, dass wir Bedenken tragen, ihnen einen Anteil am Zustandekommen der Erkrankung zuzuerkennen.

Hoffmann stellt 13 sezierte Fälle zusammen, die alle Klappenfehler und Myokarditiden waren und von denen keiner eine Läsion im Bereich des Herznervensystems aufwies. Später sind jedoch Fälle beschrieben worden, bei denen mehr oder weniger schwere Veränderungen an den Herznerven festgestellt wurden. So berichtet Schlesinger über einen Mann, dessen Anfälle durch Druck auf den rechten (nur auf diesen!) Vagus koupiert werden konnten. Bei der Autopsie war dieser Nerv beim Entritt in die Brustapertur mit indurierten, pigmentierten Drüsen verwachsen. Mikroskopisch bot er oberhalb der Kompressionsstelle ein normales Querschnittsbild dar. Nirgends fanden sich auffallende Lücken, Bindegewebswucherungen oder rezente Nervendegenerationen. Auch Längsschnitte des Nerven waren von normalem Aussehen. An der Stelle der Verwachsungen war der Querschnitt stark verändert. Man sah spärliche Sonnenbildchen in einzelnen Bündeln, andere waren ganz verödet; das Stützgewebe war stark gewuchert, so dass es in breiten Zügen die dünnen Nervenstämmchen gleichsam erdrückte, zahlreiche Kerne waren in ihm sichtbar; der ganze Querschnitt des Nerven war an dieser Stelle verkleinert. Frische Degenerationen waren auch hier nicht nachweisbar. Immerhin ging durch die erkrankte

Stelle eine nicht allzu kleine Zahl unveränderter Nervenfasern hindurch. Schon eine kurze Strecke nach unten von der geschädigten Stelle unterschied sich der Nerv nicht mehr viel von der Norm. Der linke Vagus zeigte in verschiedenen Abschnitten ein normales Verhalten. Auch der Hirnstamm wurde mikroskopisch untersucht, und zwar auf Serien. Auf der Höhe des Nucleus ambiguus tauchte auf einer Seite eine kleinzellige, ziemlich dichte Infiltration auf. Der ziemlich scharf abgegrenzte Entzündungsherd lag lateral vom Nucleus ambiguus und wurde von ausstrahlenden Vagusfasern durchschnitten. In der Nähe des ersten lag ein kleinerer, zweiter Herd, der sich bei Verfolgung der Serienschnitte als Ausläufer des ersten erwies. Der Nucleus ambiguus erschien nicht verändert, nicht zellärmer als der der anderen Seite. Auch sonst waren keine Veränderungen der Vagusfasern oder der austretenden Fasern im Aussehen oder in der Stärke erkennbar.

Ferner hat Pal bei einem Fall von Spitzenpneumonie und Tachykardie eine Adhäsion gefunden unmittelbar über jener Stelle, wo die Vena azygos in Form eines Bogens in die Vena cava einmündet, und zwar sah man hier in dem die Verwachsungen bedingenden Bindegewebe mehrere hanfkorn- bis erbsengrosse, sehr derbe, schwärzlich-graue Lymphdrüsen, in deren Umgebung auch feine, dem Sympathicus angehörige Fäserchen verliefen.

Butier berichtet über einen Fall von Herzjagen bei Tuberkulose mit interstitieller Neuritis im Vagus und Öhme sah den Symptomenkomplex bei einer Struma substernalis mit Einbettung eines Astes des Plexus cardiacus vagi.

Andere Fälle bieten mehr oder weniger schwere Läsionen im Bereich des Reizleitungssystems dar. So teilt Vaquez einen Fall mit entzündlichen Veränderungen im Hisschen Bündel mit, die in dessen Vorhofsabschnitt und im linken Schenkel lokalisiert waren. Ebenfalls auf eine Läsion des atrio-ventrikulären Bündels führt Mönckeberg seinen Fall zurück. Die hypertrophische Vorhofsseptummuskulatur zeigte hydropische Quellung ihrer Fasern; die in ihr verlaufenden grösseren Blutgefässe erwiesen sich ohne Veränderungen, die kleinen präkapillaren und kapillaren Gefässe waren dilatiert und prall mit Blut gefüllt. Der Vorhofsabschnitt und der Stamm des Atrioventrikularbündels zeigten keine abnorme Streckung und liessen bei Betrachtung mit schwachen Systemen überhaupt keine Veränderungen erkennen mit Ausnahme einer beträchtlichen Hyperämie. Bei stärkerer Vergrösserung fiel auf, dass eine Anzahl der Knotenelemente und die Fasern des Stammes, und zwar von letzteren hauptsächlich die nach der Teilung den linken Schenkel

bildenden, eigenartige Verklumpungen und Schollenbildungen ihres Sarkoplasmas aufwiesen, während die Fibrillen überhaupt nicht erkennbar waren und von einer Querstreifung nichts zu entdecken war. Ausserdem zeigte ein von ziemlich weit unten her in das Bündel eintretender, relativ grosser Arterienast eine zirkumskripte Intimaverdickung fibröser Natur.

Bei der Betrachtung der Resultate klinischer und anatomischer Forschung über die paroxysmale Tachykardie kommen wir zu dem Schluss, dass es sich hier nicht um eine Erkrankung mit einheitlicher Ätiologie handeln kann. Einmal steht fest, dass eine ganze Anzahl der Kranken Epileptiker waren mit typischen Anfällen. Bei andern fehlten diese, dagegen verliefen die tachykardischen Paroxysmen analog den epileptischen. Das geht besonders aus Schlesingers Arbeit hervor, der Aura, Petit mal, Grand mal und Status tachykardicus beobachtet hat, genau wie bei der Epilepsie. Andererseits haben Kliniker an Hand von Venenpulskurven eine Läsion des Hisschen Bündels nachgewiesen, so namentlich Schmoll. Die anatomische Bestätigung dieser Annahme brachte Veith in Oxford, dessen Publikation mir im Original nicht zugänglich war. Ferner spricht dafür der Fall von Vaquez, weniger schon der von Mönckeberg, denn die Veränderungen am Bündel, die er beschrieben hat, reichen unseres Erachtens kaum aus, die Erkrankung zu erklären. Dass es auch Fälle gibt, in denen der Vagus in der Genese der Paroxysmen eine Rolle spielt, scheinen Beobachtungen, wie die Schlesingers zu beweisen, wenn es auch völlig unklar bleibt, auf welche Weise man sich die Vaguswirkung vorzustellen hat. Ob auch Fälle existieren, als deren Ursache eine Läsion des Sympathikus anzunehmen ist, wagen wir nicht zu behaupten, wir wissen denn doch über die Anatomie und Physiologie dieses Nerven zu wenig, um den Palschen Fall als beweisend hinnehmen zu können. Von mehreren Autoren sind schliesslich Fälle von Morbus Basedowi plus paroxysmale Tachykardie beschrieben worden. Bei ihrer näheren Prüfung bekommt man jedoch den Eindruck, dass darunter eine ganze Reihe von akuten Basedowfällen sich befinden, besonders die, bei denen die Anfälle mit starken Volumsveränderungen einer Struma einhergehen und in schwerer Prostration zu enden pflegen.

In dieser Arbeit sollen die Beobachtungen mitgeteilt werden, die wir an einem Falle von paroxysmaler Tachykardie zu machen Gelegenheit hatten. Es handelt sich um eine 54-jährige Frau Li. . . ., die seit mehr als 20 Jahren an Anfällen von Herzjagen litt. Die Krankengeschichte verdanken wir der Güte von Herrn Prof. Jaquet in Basel.

Die pathologisch-histologische Untersuchung darf als eine vollständige bezeichnet werden, da das zentrale und periphere Herznervensystem so wie das Herz selbst in allen seinen Teilen einer eingehenden Durchsicht unterworfen worden ist.

Anamnese 2. XII. 1909.

Vater starb mit 40 Jahren an „Hirnerweichung". Mutter litt an Osteomalacie, starb am Schlag mit 54 Jahren. Drei gesunde Geschwister; ein Bruder hat ein „etwas empfindliches Herz", langsamen Puls. Drei gesunde Kinder, das letzte 1887.

Als Kind Diphtherie. Mit 12 Jahren Gelenkrheumatismus, der sich mit 22 und 32 Jahren wiederholte. Keine Herzerkrankung. Beim dritten Mal Gefühl von Bangigkeit in der Herzgegend, nichts Objektives nachgewiesen. Patientin war nie nervös. Menses regelmässig.

1885 zitterndes, „penibles" Gefühl in der Herzgegend; bald nachher kam der erste Anfall von Herzklopfen, das dann wieder für Monate verschwand. In den 90er Jahren hier und da bei raschem Aufstehen Herzklopfen, das meist nach 10 Minuten verging. Ungefähr im Jahre 1900 Schmerzen in den Gelenken und öftere Anfälle von Herzklopfen von $^1/_4$ Stunde Dauer. Brom beruhigte etwas. 1901/2 war Patient wegen starkerBlutungen und Tumoren im Unterleib im Frauenspital. Wegen der sehr heftigen tachykardischen Anfälle wurde die Operation unterlassen. Dauer der Anfälle oft mehrere Stunden, bis 32. Häufigkeit einigemale wöchentlich. Damals hochgradige Anämie. In den letzten Jahren variiert die Häufigkeit der Anfälle sehr, manchmal herrscht wochenlang Ruhe. In den vergangenen Wochen häufige, tägliche Anfälle, hauptsächlich Nachts, sogar manchmal mehrmals in einer Nacht. Dauer 1—3 Stunden.

Ursachen können keine angegeben werden. Während der Anfälle leidet die Verdauung. Seit 5—6 Jahren ist der Magen schlecht geworden, während langer Perioden 1—2 mal täglich dünne, übelriechende Stühle. Vom Erbrechen wurden manchmal Anfälle ausgelöst. Gemütliche Erregungen scheinen ohne Einfluss zu sein. Bei Magenstörungen oft heftige Kopfschmerzen. Während der Menses mehr und heftigere Anfälle, leicht Übelkeit. Menopause seit 2—3 Jahren. Körperliche Anstrengungen haben keine direkte Wirkung. Hasten erleichtert das Kommen der Anfälle, ebenso rasches Treppensteigen etc.

Die Anfälle beginnen plötzlich, oft im Schlaf, indem der Puls etwa doppelt so rasch schlägt. Gefühl von Engigkeit und Unbehagen, wie wenn man den Magen mit Luft füllte; oft Schmerzgefühl im Epigastrium, oft Hungergefühl. Der Anfall hört auf einen Schlag mit einem Ruck auf, indem etwa ein Puls aussetzt, worauf das Herz von neuem im alten Rhythmus zu schlagen beginnt.

Therapeutisch wurde fast alles probiert. Eisbeutel, Kühler etc. Am besten wirkte, besonders früher, das tiefe Rumpfbeugen, manchmal auch eine Lageveränderung, doch nicht sicher. Zwei Soolbadkuren in Rheinfelden waren ohne Erfolg.

In den letzten 4—5 Jahren Abnahme um 22 kg. Hier und da etwas unregelmässiger, aussetzender Puls.

3. XII. Vergangene Nacht zwei Anfälle von $3^1/_2$ und 1 Stunde Dauer. Patient ist während des Anfalles sehr blass und hat etwas engen Puls. Puls 170. Herz im Anfall: Spitzenstoss im 6. Interkostalraum 2 Finger ausserhalb der Mamillarlinie. Starke Pulsation im Epigastrium. An der Spitze ein Ton, über der Aorta

zwei Töne hörbar. Lungengrenze rechts vorn im 7. Interkostalraum. Atemgeräusch rechts abgeschwächt, unbestimmt, links verschärft. Druck auf die Carotis, Ätherinhalationen ohne Erfolg.

Status.

Etwas blass. Ordentlicher Ernährungszustand. Puls regelmässig. Herz: Spitzenstoss im VI. Interkostalraum in der Mamillarlinie, zirkumskript. Absolute Dämpfung unterer Rand der V. Rippe, linker Sternalrand, 5 Fingerbreitgross. Relative Dämpfung, 2 Finger rechts vom rechten Sternalrand, III. Interkostalraum, Mamillarlinie. An der Spitze ganz leises, kurzes, systolisches und diastolisches Blasen, an der Basis leises systolisches Blasen und zweiter Ton. Über der Pulmonalis systolisches Blasen, verbunden mit zweitem Ton. Aorta systolisches Geräusch, II. Ton etwas akzentuiert. Systolisches Geräusch über der Carotis, auch über der Subclavia. Lungen: Grenzen rechts vorn unterer Rand der VI. Rippe, hinten beidseits XI. Dornfortsatz, verschieblich. Überall Vesikuläratmen, Abdomen weich. Leber 1 cm unterhalb des Rippenbogens. In der Gegend des Uterus und der Adnexe harte, knollige Tumoren fühlbar.

Urin spur opal, ohne Zucker. Indikan schwach positiv. Sediment: einzelne Konglomerate von Leukocyten und Epithelien. Keine Zylinder.

4. XII. Puls 68. Kein Anfall. Herz: Spitzenstoss im V. Interkostalraum. Dämpfung: linker Sternalrand, unterer Rand der V. Rippe, Mamillarlinie, systolisches und diastolisches Geräusch an der Spitze, systolisches Geräusch und II. Ton über der Aorta.

5. XII. Stuhl gut verdaut. Indikan fehlt im Urin.

6. XII. Magenspülung. Ges.-A. 0,33 % H Cl eine Stunde nach Probefrühstück. Bei Aufblähung mit $C O_2$ steht die kleine Kurvatur zwei Finger unterhalb des Proc. xiph. sterni, die grosse 6 cm unterhalb des Nabels.

7. XII. Diuretin 1,5 pro die.

8. XII. Blutdruck nach Riva-Rocci 195 mm Hg.

9. XII. Nachts 12—3 Uhr heftiger Anfall. Morgens Puls 68. Belladonnasuppositorien.

10. XII. Nachts Anfall von 10 Minuten Dauer. Kein Diuretin mehr.

11. XII. Blutdruck 215. Kein Anfall.

12. XII. Blutdruck 208. Nachts Anfall von 7 Min. Atropin 0,5 mg.

13. XII. Mittags Anfall. Im Beginn Blutdruck 225. Befund am Herzen wie oben. Dauer 75 Minuten mit 170—172 Puls. Sofort nach dem Anfall Puls 92, Blutdruck 188.

14. XII. Morgens und nachmittags ein Anfall von je 1 Std. Schlecht verdauter Stuhl. Blutuntersuchung: 4,4 Millionen rote, 96 % Hglb (nach Sahli).

18. XII. Austritt. Fortfahren mit Belladonna.

Weiterhin wurde die Patientin ambulant behandelt.

19. I. 1910. Die Belladonna hatte keinen nennenswerten Erfolg. Es wird ein Versuch mit Bromkali gemacht, 3—4 mal 0,5.

9. III. 1910. Auf K Br trat entschieden Besserung ein. Patientin war einmal 17 Tage ohne Anfall. Sie wurde aber von einer Bronchitis befallen, worauf die Anfälle häufiger wurden. Sie setzte das Brom aus, indem sie fürchtete, dadurch zu verdummen. Patientin soll wieder Brom nehmen, gleichzeitig eine Messerspitze Natr. bicarb.

1. XII. 1910. Das Frühjahr war recht ordentlich. Im Sommer abwechselnd bessere und weniger gute Perioden. Auf Brom trat jedesmal Besserung ein. Aus Angst vor einer schädlichen Bromwirkung hat Patientin seit September kein Brom mehr genommen. Seit etwa drei Wochen hat sich der Zustand wesentlich verschlimmert. Patientin hat beinahe täglich Anfälle. Diese dauern oft mehrere Stunden, ja die ganze Nacht. — Puls ruhig, regelmässig, weich, 80. Spitzenstoss im IV. I. K. R. in Ma.-L. links (Untersuchung stehend). Absolute Dämpfung unterer Rand VI. Rp., linker St. R. Relative Dämpfung nach rechts nicht verbreitert.

17. XII. Seit einigen Tagen heftiger Husten mit Fieber. Die Anfälle von Herzklopfen folgen sich rasch, mehrere pro Tag. Patientin ist stark heruntergekommen, zeitweise apathisch. Neben ausgedehnter Bronchitis scheint hinten unten links eine Pneumonie im Anzug zu sein.

21. XII. 1910. Exitus letalis, morgens 1 Uhr.

Sektion 22. XII. 1910, morgens 10 Uhr (Privatsektion Prof. Hedinger).

Mittelgrosser Körper von geringem Ernährungszustand. Pupillen mittelweit. Abdomen etwas schlaff. Totenstarre gut ausgebildet. Livores mässig ausgebildet, hell. Musc. pectoralis maior von mittlerer Ausbildung und Transparenz. Subkutanes Fett an Brust und Bauch spärlich, dunkel. Zwerchfell links V., rechts V.-Rp. Leber in Ma.-L. rechts 7 cm unter dem Rippenbogen. Därme von mittlerer Füllung. Serosa glatt und glänzend. Das Becken eingenommen von einer Reihe 2—3—5 cm messender, teils intramuskulärer teils subseröser, z T. verkalkter Uterusmyome. In der Abdominalhöhle keine Flüssigkeit.

Milz eher etwas klein. Kapsel zart. Pulpa dunkelrot, derb. Follikel reichlich, ziemlich gross. Trabekel deutlich.

Nebennieren mit ziemlich kräftigem Mark, mässig fettreicher Rinde.

Nieren geringe Fettkapsel. Fibröse Kapsel gut abziehbar, Oberfläche glatt, blutreich. Schnittfläche: Zeichnung normal. Blutgehalt etwas erhöht. Transparenz und Brüchigkeit normal. Mittlere Rindenbreite 7 mm. Nierenbecken ohne Veränderungen.

Magen und Duodenum ohne Besonderheiten ausser geringer venöser Hyperämie. Ductus choledochus durchgängig.

Leber gross. Oberfläche glatt. Das Gewebe auf Schnitt blutreich. Azinöse Zeichnung ziemlich grob. Centra vielfach konfluierend. Peripherie fast durchgehend von guter Transparenz. Glissonsche Scheiden nicht verbreitert. Konsistenz normal. Gallenblase mit dunkler Galle. Wand ohne Veränderungen.

Aorta abdom. 4 cm mittlerer Umfang, Intima mit mässigem Atherom. Art. mesentericae und renalis mit geringem Atherom.

Pankreas o. B.

Mesenterialdrüsen nicht vergrössert.

Harnblase mit wenig leicht trübem Urin. Schleimhaut o. B.

Lungen wenig retrahiert und kollabiert, frei. In der rechten Pleurahöhle ca. 20 cm^3 einer leicht trüben, mit Fibrinflocken durchsetzten, gelblichen Flüssigkeit. Ductus thorac. zart. Im Mediastinum ant. wenig Fettgewebe.

Linke Lunge ziemlich voluminös. Luftgehalt im Unterlappen in den hintern Partien etwas herabgesetzt. Pleura im Unterlappen mit geringem Fibrinbelag. Auf Schnitt im Unterlappen hinten unten vereinzelte, teils graurote, teils graugelbliche, lobuläre, brüchige Hepatisationen. Im übrigen Unterlappen und in den

hinteren Teilen des Oberlappens das Gewebe ödematös; in anderen Lungenabschnitten gut luft- und bluthaltig. Bronchien blutreich. Bronchialdrüsen mässig anthrakotisch. Lungenarterien zart.

Rechte Lunge voluminös. Pleura im Mittellappen und im Unterlappen mit dünnem Fibrinbelag. Luftgehalt im Mittel- und Unterlappen stark herabgesetzt. Am scharfen Rande mässiges substantielles Emphysem. Im Unterlappen Gewebe dunkelgraurot, fein gekörnt, etwas matt, brüchig, mit einem trüben, blutigen Saft mit vereinzelten Luftblasen. Mittellappen, Gewebe graurötlich bis gelblich, etwas gröber gekörnt, brüchig, mit reichlich trübem, mässig blutigem Saft. Oberlappen wie links. Bronchien mit reichlich schleimigem Eiter, Schleimhaut blutreich. Bronchialdrüsen wie links.

Halsorgane ohne Besonderes. In Larynx und Trachea ziemlich reichlich schleimiger Eiter. Schleimhaut o. B. Thyreoidea nicht vergrössert, von mittlerem Blutgehalt, ohne Knoten. Aorta thorac. mittlerer Umfang $5^1/_2$ cm. Intima mit mässigem Atherom.

Herz. Im Herzbeutel ca. 10 cm^3 klare seröse Flüssigkeit. Herz mässig vergrössert, namentlich nach rechts. Spitze vom linken Ventrikel gebildet. Konsistenz beiderseits gut. Ziemlich reichlich subepikardiales Fett. Venöse Ostien für 2 Finger durchgängig. In beiden Herzhälften flüssiges Blut, Cruor und Speckhaut. Mitralis leicht verdickt; in der linken Kommissur ca. 2 mm vom freien Rande entfernt, drei punktförmige, gefässhaltige Bindegewebsknötchen. Sehnenfäden zart, Trikuspidalis und Pulmonalklappen zart. Die linke und rechte Aortenklappe ziemlich breit mit einander verwachsen. Die linke Klappe auf der Seite des Sinus Valsalvae mit ziemlich reichlich gelblichen Trübungen, die rechte Hälfte der Pars luxurians der rechten Klappe fast völlig verschwunden. Der Schliessungsrand daselbst bis auf 4 mm verbreitert mit einzelnen warzenförmigen, fibrösen Exkreszenzen. Der Nodulus der hinteren Klappe etwas verbreitert, mit den gleichen kleinsten, warzenförmigen Exkreszenzen. Umfang der Mitralklappe 10, Aortenklappe $6^1/_2$, Trikuspidal- und Pulmonalklappen $10^1/_2$ cm. Der linke Vorhof nicht dilatiert. Endokard zart. Der linke Ventrikel leicht dilatiert. Trabekel leicht abgeplattet. Papillarmuskeln kräftig. Der rechte Ventrikel etwas mehr dilatiert. Trabekel abgeplattet. Papillarmuskeln kräftig. Vorhof nicht dilatiert. Gegend des Wenckebachschen Bündels und des Keith-Flackschen Knotens makroskopisch ohne Veränderung. Aorta ascendens $6^1/_2$ cm Umfang. Im Sinus Valsalvae spurweise Atherom. Von oben nach unten in schrägem Verlauf zwischen rechter und hinterer Klappe eine feine Einziehung der Intima, der aussen ein feiner, nervenähnlicher Strang zu entsprechen scheint. Dieser Strang setzt sich zwischen Aorta und Pulmonalis fort und ist dort zum Teil in derbe, weisslich narbige Bingewebsstränge eingebettet. An der Basis des langen Mitralsegels eine gelblich narbige Verdickung $1^1/_2 : {}^1/_2$ cm, die z. T. gegen

das Hissche Bündel hinzieht. Wanddicke links 12, rechts 3 mm. Myokard mit vereinzelten bindegewebigen Schwielen, von braunroter Farbe und guter Transparenz. Foramen ovale geschlossen. Koronargefässe etwas weit, mit mässig ausgebreiteten gelblichen Verdickungen der Intima.

Die Vagusäste erscheinen, soweit verfolgbar, vielleicht etwas dick.

Schädel ohne Besonderheiten. Dura mater von normaler Spannung, gutem Blutgehalt und guter Transparenz. Weiche Hirnhäute an der Konvexität leicht getrübt. Reichlich klare Subarachnoidealflüssigkeit. Basale Hirngefässe ziemlich stark atheromatös. Weiche Hirnhäute an der Basis o. B. In den basalen Sinus flüssiges Blut und Speckhaut. Ventrikel o. B. Hirnsubstanz gut durchfeuchtet, blutreich.

Anatomische Diagnose.

Lobäre Pneumonie des rechten Unter- und Mittellappens. Lobuläre Pneumonie im linken Unterlappen. Pleuritis fibrinosa. Chron. subst. Lungenemphysem. Endocarditis verrucosa inveterata mitralis. Endocarditis verrucosa retrahens fibrosa valvulae aortae. Geringgradige exzentrische Herzhypertrophie, bes. rechts. Stauung der Abdominalorgane.

Uterusmyome.

Zur mikroskopischen Untersuchung wurden das verlängerte Mark und die beiden Vagi in ihrem Verlauf von der Schädelbasis bis in die Thoraxapertur in Müller-Formol fixiert und in Celloidin eingebettet. Aus dem Herzen wurden zwei Blöcke im Bereich der oberen und der unteren Hohlvene herausgeschnitten nebst einem grossen Teil des rechten Vorhofs, um die Gegend des Sinusknotens und des Wenckebachschen Bündels einer genauen Durchmusterung zu unterwerfen; ferner zwei Blöcke aus dem Septum Ventrikulorum mit Teilen der Vorhofsscheidewand, um Schnitte durch den Tawaraschen Knoten und das Hissche Bündel zu erhalten. Diese Stücke wurden nach der Fixierung in Müller-Formol mit Hämalaun durchgefärbt, in Celloidin eingebettet und nach der Langhansschen Methode zu kontinuierlichen Schnittserien verarbeitet. Weiterhin wurde ein Block aus den Anfangsteilen von Aorta und Pulmonalarterie mit dem im Sektionsprotokoll erwähnten Strang zurecht geschnitten und eingebettet, endlich mehrere Stücke der Aorta ascendens, von denen einige makroskopisch kleine Nerven erkennen liessen, andere nicht.

Aus dem Herzen wurden von sehr vielen Stellen Gefrierschnitte angefertigt und mit Sudan auf Fett gefärbt. Die Muskelfasern erwiesen

sich durchwegs frei von Fett, dagegen waren die grösseren Gefässe innerhalb des Myokards von einer geringen Menge Fettgewebe begleitet. Schwielige Veränderungen wurden nicht beobachtet mit Ausnahme der kleinen, noch zu erwähnenden, im rechten Vorhof.

Aus der Medulla oblongata fertigten wir Schnitte von 20 μ Dicke an, von denen jeder zweite abwechselnd mit Hämalaun-Eosin und nach der Markscheidenmethode von Weigert gefärbt wurde. Bei der Durchsicht der so gewonnenen 350 Schnitte zeigt sich die Zone des Gliagerüstes unter dem Ependym des IV. Ventrikels etwas verbreitert. Sie stellt eine Schicht feinfaserigen, zellarmen Gewebes dar, das indes nirgends in die Tiefe sich ausbreitet oder eine solche Mächtigkeit erreicht, dass von einem pathologischen Verhalten die Rede sein könnte. Sämtliche Ganglienzellen, speziell der Vaguskerne, sind intakt, meist sogar auffallend gut erhalten mit deutlich erkennbarem Tigroid. Ebenso wenig sind an den Nervenfasern Zeichen von Degeneration sichtbar, vor allem aber fehlen Anhaltspunkte für floride oder abgelaufene entzündliche Prozesse: lymphocytäre Herde oder Anhäufungen von Glia- und Bindegewebe. Die Gefässe sind dünnwandig, die kleineren stark mit Blut gefüllt.

Die Nervi vagi werden auf zahlreichen Quer-, Längs- und Schrägschnitten in verschiedenen Höhen ihres Verlaufes untersucht. Die Präparate wurden mit Hämalaun-Eosin, nach Weigert (Markscheiden) und nach van Gieson gefärbt. Das Bindegewebe des Peri- und Endoneurium ist nirgends vermehrt, auch fehlen entzündliche Infiltrationen durchaus. An den Markscheiden sind hie und da geringgradige Quellungen sichtbar, aber so unbedeutend, dass sie für die Erklärung des Krankheitsbildes in keiner Weise in Frage kommen können, besonders schon deshalb nicht, weil ein Teil dieser Veränderungen Fixationseffekt ist.

Durch das Gebiet des atrioventrikulären Bündels wurde eine kontinuierliche Serie von ca. 700 Schnitten angelegt. Die Schnittrichtung verlief parallel der Herzachse und senkrecht auf die Kammerscheidewand. In der Muskulatur von Vorhof und Ventrikel zeigten sich keine Veränderungen. Das Reizleitungsbündel selbst ist frei von entzündlichen und schwieligen Herden. An der Stelle, wo der Stamm des Bündels sich in die beiden Schenkel teilt, so dass das Gebilde auf der Muskulatur des Septum reitend sich darstellt, enthält es ein halbes Dutzend auffallend weiter Gefässe, Arterien und Venen. Doch weisen diese in keiner ihrer Schichten Verdickungen oder Degenerationen auf. Ich erwähne diesen Befund nur deshalb, weil eine so starke Vaskularisation, wie wir

uns bei der Untersuchung mancher Serie überzeugen konnten, sehr auffallend ist.

Das Gebiet der oberen Hohlvene, des Sinusknotens und des Wenckebachschen Bündels wurde auf einer fortlaufenden Reihe von etwa 1300 Schnitten durchgesehen Über das Resultat dieser Untersuchung ist bald berichtet, indem es ein durchaus negatives ist. Unter dem Epikard liegen im Fett zerstreute Lymphocyten in einer Menge, wie sie durchaus physiologisch gelten muss, namentlich im höheren Alter. Die Muskulatur des Herzohrs weist subendokardial ganz vereinzelte kleinste Schwielen auf, sonst keine Veränderungen. Wie den früheren Untersuchern, ist auch uns der Reichtum dieser Gegenden an Nerven und Ganglienzellen aufgefallen, besonders ein ansehnlicher Nerv in der Adventitia der Vena cava superior und ein kräftiges Ganglion im subepikardialen Fett. Aber weder in den Nerven, noch in den Ganglien lassen sich Veränderungen infiltrativer und degenerativer Natur nachweisen, ebenso wenig Vermehrungen des Bindegewebes, wie aus nachträglich nach van Gieson gefärbten Präparaten hervorgeht. Sämtliche Ganglienzellen weisen normale Form und Grösse auf, ohne Vakuolenbildungen oder Schrumpfungserscheinungen im Protoplasma. Der Pigmentgehalt ist durchwegs gering. Bei den Blutgefässen ist starke Füllung zu erwähnen, sowie beträchtliche sklerotische und atheromatöse Veränderungen: vielfache, unregelmässige, oft mit Verfettung und Degeneration einhergehende Verdickungen und Verkalkungen ihrer Elastica. Kleine Gefässe, auch solche innerhalb der Ganglienhaufen, weisen bisweilen hyalin verdickte Wände auf.

Der Block mit der Wurzel der Aorta und der Pulmonalis wurde in engen Stufen durchmustert (250 Schnitte). In dem lockeren, mit Fett durchsetztem Bindegewebe zwischen den beiden Gefässen verläuft eine grosse Zahl dünnerer und dickerer Nervenbündel, teilweise mit eingesprengten multipolaren Ganglienzellen. Die Nerven sind von einem ungewöhnlich dicken, etwas kernarmen Perineurium umgeben. An den Fasern selbst und an den Nervenzellen ist nichts Abnormes zu entdecken. Dagegen findet sich auf zahlreichen Schnitten ein schlecht umschriebener, sicher entzündlicher Herd: zahlreiche Lymphocyten in teils lockerem, mit Fett durchwachsenem, teils hyalinem Bindegewebe zusammengedrängt, vermischt mit grösseren, ovalen Zellen mit bläschenförmigen Kernen, deren Protoplasma reichlich Körnchen von scholligem Blutpigment enthält. Wir haben es also mit alten Blutungen und einer entzündlichen Reaktion zu tun. In den eben beschriebenen Herd sind nirgends Nerven oder Ganglienzellen direkt einbezogen, jedoch reicht die Entzündung viel-

fach dicht an diese Elemente heran. Im ganzen Gebiet, auch, wo keine Spur von Entzündung sich findet, weisen die Gefässe eine eigentümliche Struktur auf. Schon im Hämalaun-Eosinpräparat fällt an den meisten Arterien, besonders an den grösseren, die mächtige Entwicklung der Wand auf. Diese Verdickung der Wand ist in erster Linie durch die Zunahme der Adventitia bedingt, die an einzelnen Gefässen und an einzelnen Querschnitten ihre normale Dimension um das zehnfache übertrifft. Zeigt doch die Adventitia an einem besonders stark verdickten Gefässe eine Mächtigkeit von 200—250 μ. Die Elemente, aus denen diese mächtige Aussenhaut fast ausschliesslich aufgebaut ist, enthalten

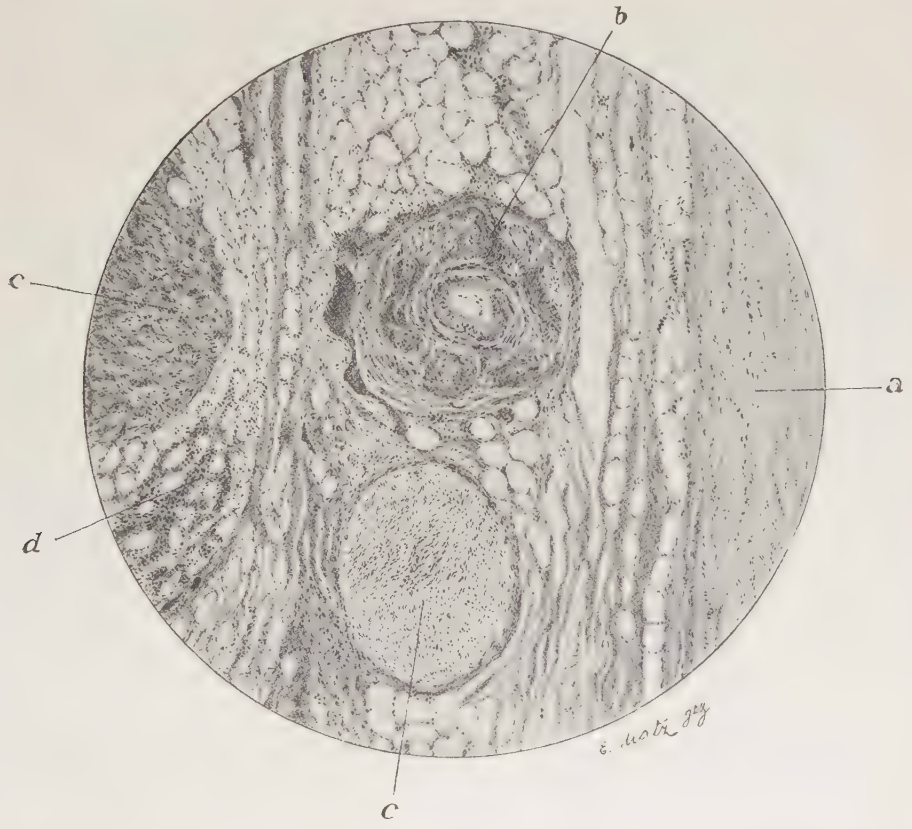

Fig. 1. van Gieson-Präparat. Zeiss comp. Oc. 4, Obj. 16 mm. 0,30 Ap.

Man sieht in Fett und Bindegewebe zwischen Aorta ascendens und Arteria pulmonalis das dickwandige Gefäss mit den starken längs verlaufenden Muskelbündeln in der Adventitia und einzelnen ebenfalls längs verlaufenden Fasern in der Intima. Im Fettgewebe liegen zerstreut vereinzelte Lymphocyten. Die getroffenen Nerven und das Stück Aortenwand ohne Veränderung.

a = Aorta, b = Arterie mit verdickter Wand, c = Nerven, d = Lymphocytenansammlung im Fettgewebe.

lange, stäbchenförmige, an den Enden abgerundete, hie und da etwas wellig gekrümmte Kerne, deren Querschnitt kreisrund aussieht. Das Protoplasma ist reichlich, homogen und färbt sich nach van Gieson intensiv braungelb. Wir haben es also unzweifelhaft mit glatter Muskulatur zu tun. Die Fasern verlaufen der Längsachse der Gefässe parallel, bisweilen leicht spiralig um sie herum. Zwischen ihnen sind im van Giesonpräparat nur spärliche rote Fasern mit spindeligen Kernen erkennbar. Diese sind nicht gleichmässig zwischen den Muskelfasern verteilt, sondern so, dass sie diese zu kleineren und grösseren Bündeln mehr oder weniger deutlich trennen. Die Mächtigkeit der Adventitia ist auch nicht in der ganzen Zirkumferenz eines Gefässes die gleiche, sondern wechselt ziemlich stark, je nachdem sich die Muskelbündel zu grösseren Komplexen aneinanderlagern. Die Media zeigt normale Verhältnisse oder höchstens eine geringgradige Verdickung. Sie besteht in der Hauptsache aus zirkulären Muskelfasern. An einzelnen Arterien lassen sich auch in der Intima dünne Züge glatter Muskulatur nachweisen, deren Richtung, wie in der Adventitia, der Gefässachse parallel verläuft. In allen diesen Gefässen sind degenerative Prozesse nicht nachweisbar. Die elastischen Elemente zeigen in Weigertschen Elastinpräparaten keine Veränderungen. Die eigentümlichen Bilder beschränken sich im wesentlichen auf die Arterien. Bei den Venen ist die Muskulatur wohl recht kräftig entwickelt, aber ohne besondere Befunde in Anordnung und Richtung des Verlaufes.

Die Blöcke aus der Aorta ascendens wurden ebenfalls auf engen Stufen durchgesehen. Hier wiederholt sich auf nahezu 400 Schnitten fast stets das gleiche Bild: eine an zirkumskripten Stellen ganz geringgradig verdickte Intima, eine kräftige Muskularis mit zahlreichen elastischen Fasern und eine Adventitia aus Bindegewebe, Gefässen, glatter Muskulatur und zahlreichen, meist dünnen Nerven.

Der mitgeteilte Fall wiederholt in seinen wesentlichen Zügen das klinische Bild, wie es von Hoffmann, Schlesinger und andern mehrfach beschrieben worden ist. Der objektive Nachweis der Anfälle, ihr plötzlicher Beginn und ihr ebenso unvermitteltes Aufhören, die hohe Pulsfrequenz während der Paroxysmen und die sie begleitenden subjektiven Empfindungen charakterisieren das Leiden hinlänglich. Bemerkenswert ist das Verhalten des Blutdruckes im Anfall, der bei unserer Patientin im Gegensatz zur überwiegenden Mehrzahl der Fälle erheblich gesteigert war. Ich möchte diesen Punkt besonders hervorheben, da die Patientin mit Ausnahme einer mässigen Arteriosklerose keine Ursache, wie Schrumpfniere etc. für die Blutdrucksteigerung bei

der Autopsie aufwies. Die Verbreiterung der Herzdämpfung wird von vielen Autoren erwähnt, während andere die Konstanz der Herzgrösse, in einzelnen Fällen sogar die Verkleinerung derselben einwandsfrei nachgewiesen haben, so namentlich Groedel mit Hilfe der Orthodiagraphie. Die Erscheinungen der Herzinsuffizienz (Dyspnoe, Leberschwellung, Auftreten von Hydrops) sind in unserem Falle kaum angedeutet, während sie nach den Berichten in der Literatur im allgemeinen nicht selten sind. Die auslösenden Momente, wie psychische und somatische Anstrengungen, die begleitenden nervösen, besonders gastrischen Symptome, die geringe Wirkung therapeutischer Massnahmen, passen in den allgemeinen Rahmen der Erkrankung.

Wenn ich meine pathologisch-histologischen Befunde zusammenfasse, so fällt das Resultat trotz der sehr ausgedehnten Untersuchung, die wohl sämtliche in Betracht kommende Stellen betraf, zunächst nicht sehr in die Augen.

Die geringfügige Gliavermehrung im Boden des IV. Ventrikels kann schon deshalb nicht als Ursache der Störung gelten, weil sie sich über einen viel weiteren Bezirk erstreckt, als den Zentren der Herznerven entspricht und folglich neben der Herzaffektion pathologische Zustände anderer Art hätte hervorrufen müssen. Die Vagi sind normal und die spärlichen Veränderungen im rechten Herzohr fallen ausser Betracht, weil das Reizleitungssystem und die Herznerven von ihnen unberührt geblieben sind. Die starke Gefässversorgung des Hisschen Bündels ist zwar ein ungewöhnlicher Befund, aber für die Tachykardie kann sie kaum verantwortlich gemacht werden, da die Gefässe in allen Schichten intakt sind und die Muskulatur ihrer Umgebung durchaus normalen Bau und keinerlei Zeichen von Raumbeschränkung aufweist. So bliebe nur noch der Entzündungsherd in dem nervenreichen Gebiete zwischen Aorta und Pulmonalis. Aber auch darin möchten wir nur sehr ungern die Materia peccans erblicken, sehen wir doch weder an Nerven noch an Ganglienzellen Schädigungen. Man müsste also annehmen, dass von Seiten der Umgebung Einflüsse auf die Nerven ausgingen, die an ihnen morphologisch nicht zum Ausdruck kamen und dass auf dem Wege dieser Nerven, die in diesem Bezirk sicher beiden, dem Vagus und dem Sympathikus, entstammen, die Paroxysmen ausgelöst worden wären. Zu dieser Hypothese fehlen aber vorläufig die anatomischen und experimentellen Grundlagen. Dass nach feineren histologischen Veränderungen, speziell an den Ganglienzellen und am Reizleitungssystem, nicht mit besonderen Methoden gesucht worden ist, könnte befremden. Aber einerseits wäre dadurch die immerhin sehr

wichtige Untersuchung auf Serien vereitelt worden, und andererseits ist zu bedenken, dass alle Ganglienzellen, speziell aber die des Herzens, sehr rasch post mortem Veränderungen eingehen, die nur zu leicht zu Täuschungen hätten führen können.

Von allen Befunden jedoch, die wir an den auf das Genaueste untersuchten Organen erheben konnten, bleibt uns noch derjenige zur näheren Betrachtung und Würdigung übrig, der uns von Anfang an als etwas besonders aufgefallen ist: die Gefässe zwischen der Aorta ascendens und der Arteria pulmonalis. Weisen diese Gefässe doch eine ganz eigenartige Verdickung ihrer Wand auf, die der Hauptsache nach auf die Adventitia fällt, während die Intima nur wenig, die Media kaum daran Anteil nimmt. Die Veränderung ist bedingt durch das Auftreten von längsverlaufenden Bündeln glatter Muskulatur namentlich in der Adventitia, spärlich in der Intima. Um uns über die Bedeutung dieser Gefässe eine richtige Vorstellung zu machen, haben wir im Anschluss an unsere Befunde die entsprechenden Partien an 50 Herzen auf Stufenschnitten untersucht. Die Präparate wurden ohne besondere Auswahl von Leichen beiderlei Geschlechts und womöglich jeden Alters hergestellt. Über das Resultat dieser Untersuchung sei zunächst kurz berichtet. Zur Orientierung sei bemerkt, dass als negativ diejenigen Fälle bezeichnet sind, bei denen Gefässälterationen in dem mehrfach besprochenen Sinn nicht vorlagen.

Fall 1. Sekt. 57. 1912. $2^1/_2$-jähriges Mädchen. Meningitis tbc. Negativ.

Fall 2. Sekt. 16. 1912. 9-jähriges Mädchen. Diphtherie. Negativ.

Fall 3. Sekt. 13. 1912. 8-jähriges Mädchen. Schlecht genährt, von schwächlichem Körperbau. Anatomische Diagnose: Meningitis tuberculosa. Käsige Tuberkulose der bronchialen und trachealen Lymphdrüsen. Chronische Tuberkulose der linken Lunge. Miliare Tuberkel in Lungen, Leber, Milz, Nieren. Dilatation des Herzens. Atheromatose der Aorta ascendens. Magenerosionen. Das Herz bot folgenden Befund: 105 gr. schwer, etwas gross. Venöse Ostien für einen Finger sehr bequem durchgängig. In den Höhlen reichlich flüssiges Blut. Konsistenz links gut, rechts schlaff. Rechter Ventrikel leicht erweitert, Endokard und Klappen zart. Linker Ventrikel etwas stärker erweitert, Trabekel leicht abgeplattet. Endokard im Konus leicht weisslich verdickt. Mitralis auf der Ventrikelseite mit kleinen, trüben, erhabenen Flecken. Aorta 4 cm weit; oberhalb der Klappen zahlreiche kleine, unregelmässige, trübe Verdickungen. Koronargefässe zart. Myokard blass, braunrot, gut transparent. Vorhöfe o. B. Foramen ovale offen. Aorta thoracica, abdo-

minalis und abgehende Gefässe zart. Das Gewebe um die Aorta ascendens besteht mikroskopisch grösstenteils aus Fett. Darin verlaufen zahlreiche Nerven mit zarten Perineurium, sowie Arterien und Venen. Anhäufungen von Lymphocyten fehlen, desgleichen Blutpigment. Die kleineren und kleinsten Arterien sind normal, die grösseren weisen eine muskulöse Adventita auf, welche die Media um das Vielfache übertrifft. Die Muskelfasern verlaufen in der Längsrichtung und sind in nach van Gieson gefärbten Präparaten nur von spärlich kollagenen Fasern

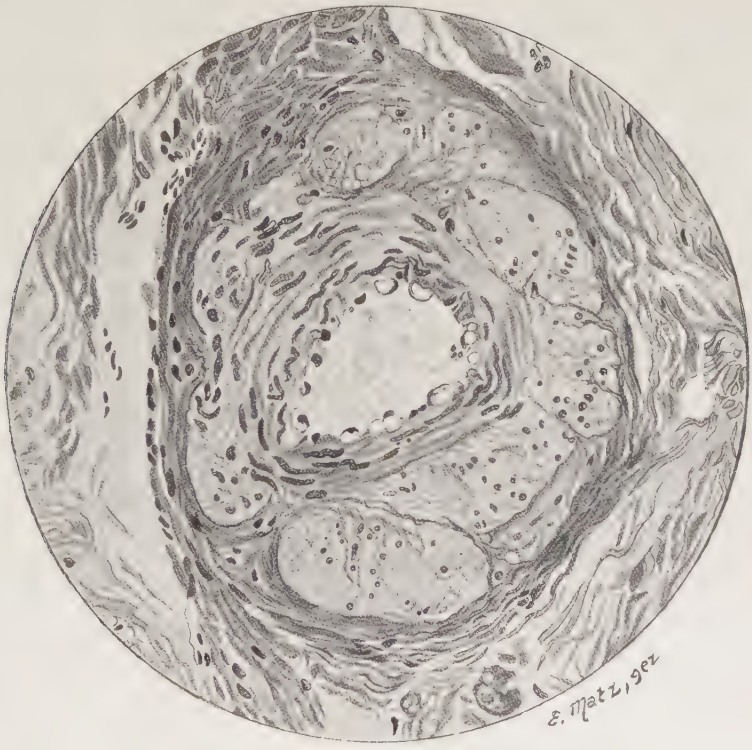

Fig. 2. van Gieson-Präparat. Zeiss comp. Oc. 4, Obj. 4 mm. Ap. 0,95.
Man sieht die sehr stark verdickten Arterien mit den kräftigen, längs verlaufenden Bündeln glatter Muskulatur in der Adventitia.

durchsetzt. In vielen Schnitten ist die Muskulatur durch Bindegewebe zu mehr oder weniger selbständigen Bündeln abgegrenzt. Die am stärksten veränderten Gefässe verlaufen mitten im Fettgewebe und ihre Muskulatur geht nirgends Verbindungen mit der Aorta ein.

Fall 4. Sekt. 24. 1912. 24-jähr. Mann. Chronische Lungentuberkulose. Negativ.

Fall 5. Sekt. 72. 1912. 25-jähr. Mann. Sekundäre Schrumpfniere. Negativ.

Fall 6. Sekt. 59. 1912. 26-jähr. Mann. Chronische Lungentuberkulose. Negativ.

Fall 7. Sekt. 60. 1912. 28-jähr. Frau. Endocarditis chronica. Mitralstenose. Aorteninsuffizienz. Negativ.

Fall 8. Sekt. 34. 1912. 30-jähr. Mann. Chronische Lungentuberkulose. Negativ.

Fall 9. Sekt. 31. 1912. 30-jähr. Mann. Phosgenvergiftung. Negativ.

Fall 10. Sekt. 686. 1911. 35-jähr. Mann. Chronische Lungentuberkulose. Negativ.

Fall 11. Sekt. 14. 1912. 36-jähr. Mann. Chronische Lungentuberkulose. Negativ.

Fall 12. Sekt. 690. 1911. 37-jähr. Mann. Karzinom des Pankreaskopfes. Negativ.

Fall 13. Sekt. 4. 1912. 39-jähr. Frau. Chronische Lungentuberkulose. Negativ.

Fall 14. Sekt. 71. 1912. 40-jähr. Frau. Carcinoma vaginae. Negativ.

Fall 15. Sekt. 69. 1912. 41-jähr. Mann. Meningitis tuberkulosa. Negativ.

Fall 16. Sekt. 693. 1911. 45-jähr. Mann. Tabes dorsalis. Negativ.

Fall 17. Sekt. 10. 1912. 46-jähr. Mann. Chronische Lungentuberkulose. Negativ.

Fall 18. Sekt. 49. 1912. 48-jähr. Mann. Chronische Lungentuberkulose. Negativ.

Fall 19. Sekt. 27. 1912. 50-jähr. Mann. Lobäre Pneumonie. Negativ.

Fall 20. Sekt. 43. 1912. 52-jähr. Mann. Ulcus ventriculi perforatum simplex. Negativ.

Fall 21. Sekt. 687. 1911. 52-jähr. Mann. Verblutung. Negativ.

Fall 22. Sekt. 588. 1911. 54-jähr. Frau. Tertiäre Lues. Mesaortitis gummosa. Negativ.

Fall 23. Sekt. 18. 1912. 54-jähr. Frau. Adipositas universalis. Arteriosklerose. Negativ.

Fall 24. Sekt. 26. 1912. 54-jähr. Mann. Carcinoma ventriculi. Arteriosklerose. Adipositas universalis. Negativ.

Fall 25. Sekt. 20. 1912. 55-jähr. Mann. Carcinoma ventriculi. Negativ.

Fall 26. Sekt. 697. 1911. 56-jähr. Mann. Cohnheimsche Pseudoleukämie. Negativ.

Fall 27. Sekt. 74. 1912. 59-jähr. Frau. Appendicitis. Peritonitis. Pneumonie. Negativ.

Fall 28. Sekt. 80. 1912. 60-jähr. Frau. Carcinoma portionis uteri. Arteriosklerose. Negativ.

Fall 29. Sekt. 47. 1912. 61-jähr. Mann. Chronische Lungentuberkulose. Negativ.

Fall 30. Sekt. 732. 1911. 62-jähr. Frau. Arteriosklerose. Klinisch paroxysmale Tachykardie? Hier finden sich einige grössere

Arterien mit muskulöser Adventitia, deren Elemente wie in unserem Fall längs verlaufen. Die Dicke der Adventitia ist derjenigen der Media gleich. Die letztere zeigt normalen Aufbau. Hervorzuheben ist, dass die adventitiellen Muskelfasern nicht in Form von einzelnen Bündeln, sondern als kompakte Schicht auftreten.

Fall 31. Sekt. 22. 1912. 62-jähr. Mann. Karzinom des Zungengrundes und des Larynx. Negativ.

Fall 32. Sekt. 33. 1912. 63-jähr. Mann. Arteriosklerose. Lobäre Pneumonie. Negativ.

Fall 33. Sekt. 75. 1912. 64-jähr. Mann. Chronische Lungentuberkulose. Stenose und Insuffizienz der Aorta durch Endocarditis retrahens calculosa atheromatosa et mycotica. Negativ.

Fall 34. Sekt. 683. 1911. 66-jähr. Mann. Primäres Karzinom der Leber. Negativ.

Fall 35. Sekt. 63. 1912. 66-jähr. Frau. Kyphoskoliose. Hypertrophie und Dilatation des Herzens. Arteriosklerose. Negativ.

Fall 36. Sekt. 685. 1911. 68-jähr. Frau. Idiopathische Herzhypertrophie. Negativ.

Fall 37. Sekt. 35. 1912. 69-jähr. Frau. Genuine Schrumpfniere. Negativ.

Fall 38. Sekt. 29. 1912. 70-jähr. Mann. Arteriosklerose. Emphysem. Negativ.

Fall 39. Sekt. 36. 1912. 71-jähr. Frau. Allgemeine Arteriosklerose. Negativ.

Fall 40. Sekt. 29. 1912. 71-jähr. Mann. Arteriosklerose. Emphysem Negativ.

Fall 41. Sekt. 66. 1912. 72-jähr. Mann. Zertrümmerung des Gehirns. Negativ.

Fall 42. Sekt. 694. 1911. 72-jähr. Mann. Braune Herzatrophie. Negativ.

Fall 43. Sekt. 28. 1912 72-jähr. Frau. Allgemeine Arteriosklerose. Negativ.

Fall 44. Sekt. 62. 1912. 73-jähr. Frau. Emphysem. Bronchitis. Koronarsklerose. Negativ.

Fall 45. Sekt. 46. 1912. 76-jähr. Frau. Arteriosklerose. Negativ.

Fall 46. Sekt. 25. 1912. 78-jähr. Frau. Carcinoma flexurae coli dextrae. Negativ.

Fall 47. Sekt. 702. 1912. 79-jähr. Frau. Braune Herzatrophie. Bronchopneumonie. Negativ.

Fall 48. Sekt. 21. 1912. 80-jähr. Frau. Endocarditis retrahens fibrosa. Negativ.

Fall 49. Sekt. 50. 1912. 82-jähr. Frau. Arteriosklerose. Exzentrische Herzhypertrophie. Negativ.

Fall 50. Sekt. 706. 1911. 83-jähr. Frau. Arteriosklerose. Pneumonie. Hier zeigen die in Betracht kommenden Arterien eine im Verhältnis zum Lumen dünne Media aus zirkulären Muskelfasern. Die Intima ist etwa

so dick, wie die Media, mit einer Lage längsverlaufender Muskelzellen der Media nach innen dicht anliegend. Die übrige Verdickung der Intima fällt zu Lasten der ausgebreiteten Arteriosklerose. Die Adventitia ist 2—4 mal so breit, als Intima und Media zusammen, zum grössten Teil aus längs und wenig schräg verlaufenden Fasern glatter Muskulatur bestehend, durchsetzt und nach aussen begrenzt von faserigem Bindegewebe. Ähnlich wie in unserem Falle von paroxysmaler Tachykardie und wie bei Fall 3 (8-jähriges Kind mit Atherom der Aorta) sind auch hier die Muskelfasern vom Bindegewebe zu einzelnen Bündeln abgegrenzt.

Bei der Untersuchung dieser 50 Fälle zeigte es sich, worauf ich in der obigen Zusammenstellung nicht eingegangen bin, dass namentlich im Alter entzündliche Veränderungen und Residuen kleiner Blutungen zwischen Aorta und Pulmonalis nicht selten sind. Wie in unserem Fall treten die Infiltrationen in unscharf begrenzten Herden von Lymphocyten und spärlichen epitheloiden Zellen auf, bald einzeln, bald in der Mehrzahl und dann von Fett- und derb faserigen Bindegewebe getrennt. Die Blutungen sind in dem uns vorliegenden Material älteren Datums, kenntlich an fein- und grobkörnigem, gelbbraunem Pigment, das teils extrazellulär, teils im Innern von epitheloiden und Bindegewebszellen abgelagert ist. Veränderungen an den Nerven konnten nie festgestellt werden mit Ausnahme von hie und da beträchtlichen Verdickungen des Perineuriums. In keinem Falle waren Nerven in entzündliche oder Blutungsherde mit einbezogen. Die Gefässe zeigen bei den älteren Individuen die Veränderungen der Arteriosklerose in höherem oder geringerem Grade. Die muskulösen Elemente ihrer Wand sind in der Mehrzahl der Fälle auf zirkulär verlaufende Fasern in der Tunica media beschränkt. Dort, wo die kleinen Arterien im Begriffe sind, als Vasa vasorum in die Wand der Aorta und Pulmonalis einzutreten, legen sich auch wohl Fasern und kleine Bündelchen aus der Muskulatur dieser grossen Gefässe um die kleinen, sodass sie auf einzelnen Querschnitten mehr oder weniger selbständig in deren Adventitia verlaufen. Dass aber zahlreiche Gefässe des in Betracht kommenden Gebietes kräftige, das ganze Lumen umgebende, längs verlaufende Muskulatur in ihrer Adventitia aufwiesen, ist uns nirgends begegnet mit Ausnahme der näher beschriebenen Fälle unserer Reihe. Von diesen betrifft der eine (Nr. 50) eine 83-jährige Frau. Diese hat erst in ihren letzten Tagen ärztliche Hilfe aufgesucht und ist im Verlauf von kurzer Zeit unter den Erscheinungen einer Pneumonie gestorben. Von ihr selbst war keine Anamnese zu erhalten, jedoch sagte ihr Mann auf die Frage nach früheren Krankheiten seiner Frau ganz spontan aus, sie habe vor etwa 15 Jahren

an sehr schweren Anfällen von Herzklopfen gelitten. Diese seien jedoch seither verschwunden. Mehr war auch von ihm nicht zu erfahren. Dass er sich aber in seinem hohen Alter und bei dem beträchtlichen Grade seiner Demenz noch an die Attaken erinnerte, beweist, dass sie von solcher Heftigkeit gewesen sein müssen, dass ausser Angina pectoris nur tachykardische Paroxysmen in Frage kommen. Das Letztere ist deshalb nicht ganz unwahrscheinlich, weil Anfälle von Angina pectoris, wenn sie einmal aufgetreten sind und auf Arteriosklerose beruhen, wie in unserem Fall sicher, kaum in der Folgezeit ganz fortbleiben. Bei der paroxysmalen Tachykardie dagegen können die Anfälle jahrzehntelang aussetzen, selbst völlig aufhören. Die zweite unserer positiven Beobachtungen haben wir bei einer 62-jährigen Frau gemacht. Sie ist zur Sektion gekommen mit der Diagnose: Myodegeneratio cordis. Paroxysmale Tachykardie? Die Autopsie ergab neben allgemeiner Arteriosklerose die oben beschriebenen histologischen Veränderungen. Die Anamnese ist auch in diesem Falle lückenhaft und die Beobachtungszeit in der medizinischen Klinik zu kurz, als dass sich die Diagnose mit Bestimmtheit auf paroxysmale Tachykardie stellen liesse. Hervorzuheben ist immerhin, dass in diesem wie im vorigen Falle, bei dem Gefässveränderungen im positivem Sinne gefunden wurden, intra vitam Herzstörungen aufgetreten waren, die an paroxysmale Tachykardie denken liessen und den Kliniker wenigstens zur Wahrscheinlichkeitsdiagnose veranlassten. Unser dritter Fall endlich, das 8-jährige Mädchen mit der Atheromatose der Aorta, wurde von auswärts in schwer soporösem Zustand dem Basler Kinderspital zugeführt und ging dort nach einer Woche an einer Meningitis zu Grunde. Anamnestische Angaben konnten keine erhalten werden. Hier könnte man wohl geneigt sein, die Beschaffenheit der Gefässe auf die für das jugendliche Alter doch recht schweren atheromatösen Veränderungen zurückzuführen. Allein das scheint uns schon deshalb nicht angängig, weil sich unter unseren zahlreichen Fällen von Arteriosklerose nur zwei fanden, bei denen die gleichen Gefässalterationen vorhanden waren. Und gerade bei denen darf man wenigstens an die Möglichkeit einer paroxysmalen Tachykardie denken. Ohne natürlich aus dem Sektionsbefund bei dem Kinde die Diagnose paroxysmale Tachykardie stellen zu wollen — das Alter von 8 Jahren wäre an sich kein Grund dagegen —, dürfen wir mit Sicherheit annehmen, dass hier im gewissen Sinne ähnliche pathologische Verhältnisse vorliegen müssen, wie in unseren drei mehr oder minder sicheren Fällen von paroxysmaler Tachykardie.

Wir verfügen also über vier histologisch genau untersuchte Fälle mit gleichartigen Gefässveränderungen im Gebiete zwischen Aorta und Pulmonalis. Von diesen ist einer ein klinisch über 20 Jahre lang verfolgter, sicherer Fall von paroxysmaler Tachykardie, zwei weitere lassen sich wenigstens mit einiger Wahrscheinlichkeit hier einreihen, beim vierten endlich fehlen uns klinische Daten, mit denen der anatomische Befund im Zusammenhang gebracht werden könnte. Es frägt sich nun, welche Bedeutung wir diesen ungemein muskulösen Gefässen zuschreiben können, speziell bei der Entstehung tachykardischer Anfälle. Dass ihnen eine bedeutsame Rolle überhaupt zukommt, geht schon daraus hervor, dass die Verdickung ihrer Wand fast rein muskulärer Natur ist, also aus einem funktionell hoch differenzierten Gewebe besteht und nicht etwa aus Produkten regressiver Prozesse, wie bei den atheromatösen Gefässverdickungen. Arterien von ähnlichem Bau, wie die von uns beschriebenen, sind normalerweise und unter pathologischen Verhältnissen bekannt. Die längsverlaufenden Muskelbündel in der Adventitia, z. T. auch in der Intima, kommen normaliter vor in der Art. iliaca, femoralis, renalis, lienalis, ferner in den Arterien des Hilus ovarii, der Corpora cavernosa und in der Art. dorsalis penis. Auch in der Aorta sieht man häufig Längsmuskelfasern an der Grenze zwischen Media und Adventitia. Bei Tieren sind gleiche Befunde erhoben worden Zu erwähnen wären ferner die akzessorischen Herzen im Schwanz langgestreckter Fische und die sogenannten Lymphherzen der Frösche, die beide lokale muskulöse Verstärkungen von Gefässen darstellen. Als pathologische Befunde sind longitudinale Muskelschichten in Arterien z. B. von Buchmann in fötal atelektatischen Lungen mit Bronchiektasien gefunden worden.

Nach Bonnet ist eine solche Struktur der Gefässwand durch erhöhten Blutdruck im betreffenden Gebiet zu erklären. Die Mächtigkeit der Muskelentwicklung geht also parallel den Anforderungen, die an die Kontraktilität gestellt werden. Daraus folgt, dass die von mir beschriebenen Gefässe, deren muskuläre Elemente eine ganz ungewöhnliche Zahl und Stärke erreichen, intra vitam äusserst kräftige Kontraktionen ausgeführt haben. Es erhebt sich nun die Frage, wie unsere Gefässe in ihrer Bedeutung im allgemeinen und speziell in ihrem Verhältnis zu dem hervorragendsten Symptome der paroxysmalen Tachykardie, den Anfällen, einzuschätzen sind, von denen ja alle übrigen Erscheinungen direkt oder indirekt abhängen. A priori sind nämlich verschiedene Möglichkeiten denkbar. Zunächst wäre überhaupt die

Frage aufzuwerfen, ob hier nicht vollkommen belanglose Verhältnisse vorliegen. Diese Frage kann wohl ohne weiteres negiert werden, da die Untersuchung einer grossen Reihe von Herzen die Seltenheit derartiger Befunde dargetan hat. Eine andere Frage ist die, ob es sich hier nicht um Bildungen handelt, die noch mit der normalen Variationsbreite erklärt werden können, d. h. ob hier nicht die eigentümlichen muskulösen Einlagerungen in der Gefässwand auf die gleiche Stufe zu bringen sind mit den schon normaliter vorkommenden, von mir oben erwähnten, Muskeleinlagerungen in den verschiedensten Gebieten des menschlichen und tierischen Gefässsystems. Auch diese Annahme kann wohl sicher abgelehnt werden, da die hier gefundenen Muskeleinlagerungen ein etwas anderes Bild zeigen, und da es doch äusserst auffallend wäre, dass diese Befunde nicht häufiger erhoben werden können und sich gerade an unserm Material nur dann finden, wenn mit mehr oder weniger grosser Wahrscheinlichkeit auf eine schwere Herzstörung im Sinne einer paroxysmalen Tachykardie geschlossen werden darf. Ich fasse daher die Veränderungen am Gefässapparat zwischen Aorta ascendens und Art. pulmonalis als sicher erworbene Alterationen auf. Ob es sich hier allerdings um primäre oder sekundäre Veränderungen handelt, ist eine weitere Frage. Wären sie primär, so liesse sich denken, dass bei der Mächtigkeit der Gefässmuskulatur eventuell krampfartige Kontraktionen entstehen, welche die Blutzufuhr der benachbarten Nerven und Ganglien in einer Weise ändern, dass, vielleicht reflektorisch, die Schlagfolge des Herzens im Sinne der paroxysmalen Tachykardie beschleunigt würde. Sekundär könnte die Muskelveränderung dann sein, wenn primär im nervösen Apparat morphologisch nicht zum Ausdruck kommende Erregungszustände sich abspielten, die auf dem Wege der Vasomotoren heftige Zusammenziehungen der betreffenden Gefässe hervorrufen. So könnten wiederum durch angiospastische Anämie bestimmter nervöser Elemente dieses reichlich mit ihnen versorgten und von ihnen durchzogenen Gebietes direkte oder reflektorische Einflüsse auf die Schlagfrequenz des Herzens ausgehen. Die Annahme hochgradiger Störungen als Folge vasomotorischer Vorgänge ist ja nicht ohne Analogie. Ich erinnere hier nur an die symmetrische Gangrän, bei der allerdings Gefässwände mit ähnlich ausgebildeten Muskelanomalien, wie in unseren Fällen, soweit mir die Literatur über diesen Gegenstand bekannt ist, nicht beschrieben sind.

Es ist morphologisch bis jetzt nicht möglich, besonders bei der Schwierigkeit der histologischen Untersuchung speziell der Herznerven

und Herzganglien, eine Entscheidung zu treffen, ob hier primäre oder sekundäre auf dem Wege der Vasomotorenreizung bedingte Gefässalterationen vorliegen. Unter allen Umständen glaube ich aber, diesen Gefässveränderungen eine nicht geringe Bedeutung in dem Krankheitsbild der paroxysmalen Tachykardie zuschreiben zu dürfen.

Literatur.

1. Hoffmann. Paroxysmale Tachykardie. Bergmann, Wiesbaden 1900 (Literatur).
2. Thorel. Pathologie der Kreislaufsorgane in Lubarsch - Ostertags Ergebnissen Bd. XV, 1911 (Literatur).
3. Schlesinger. Volkmanns Sammlung klin. Vorträge Nr. 433.
4. Mönckeberg. Über Herzschwäche etc. in Lubarsch - Ostertags Ergebnissen Bd. XIV, 1910.
5. Schmoll. Arch. f. klin. Med. 89, 1907.
6. Groedel. Zeitschr. f. exp. Path. VI, 1909.
7. Martius. Tachykardie. Stuttgart 1895, Enke (Literatur).
8. Bonnet. Über den Bau der Arterienwand. Deutsche med. Wochenschr. 1896, Nr. 1.
9. Buchmann. Zur Lehre der fötalen Lungenatelektase etc. Frankf. Zeitschr. f. Path. 1911, Bd. 8.

DRUCK von CARL RITTER, G. m. b. H.
WIESBADEN.